

# Cartas científicas

## Amiloidosis cardíaca: valor del diagnóstico molecular con radiotrazadores. Reporte de caso

### Resumen

La amiloidosis cardíaca es una entidad poco frecuente y progresiva que resulta en una cardiomiopatía restrictiva produciendo síntomas de falla cardíaca, síncope, arritmias o puede ser un hallazgo de ecocardiografía como pseudohipertrofia del ventrículo izquierdo (VI). La imagen molecular a través de la medicina nuclear permite diferenciar entre los dos tipos más comunes de amiloidosis sin necesidad de biopsia endomiocárdica. Presentamos el caso de un paciente de 75 años, con disnea progresiva, en el que la resonancia magnética (RM) informa sospecha de amiloidosis cardíaca, la que se confirma mediante centellografía.

**Palabras clave:** AMILOIDOSIS  
CARDIOPATÍAS  
CARDIOMIOPATÍA RESTRICTIVA  
MEDICINA NUCLEAR

Cardiac amyloidosis: value of molecular diagnostic with radiotracers. Case report

### Summary

Cardiac amyloidosis is a rare and progressive entity that results in a restrictive cardiomyopathy producing symptoms of heart failure, syncope, arrhythmias or it can be a finding of echocardiography as pseudo-hypertrophy of the left ventricle. Molecular imaging with nuclear medicine allows differentiating between the two most common types of amyloidosis without the need for endomyocardial biopsy. We present the case of a 75-year-old male with progressive dyspnea, in whom magnetic resonance imaging shows suspicion of cardiac amyloidosis, which is confirmed by scintigraphy.

**Key words:** AMYLOIDOSIS  
HEART DISEASES  
RESTRICTIVE CARDIOMYOPHATY  
NUCLEAR MEDICINE

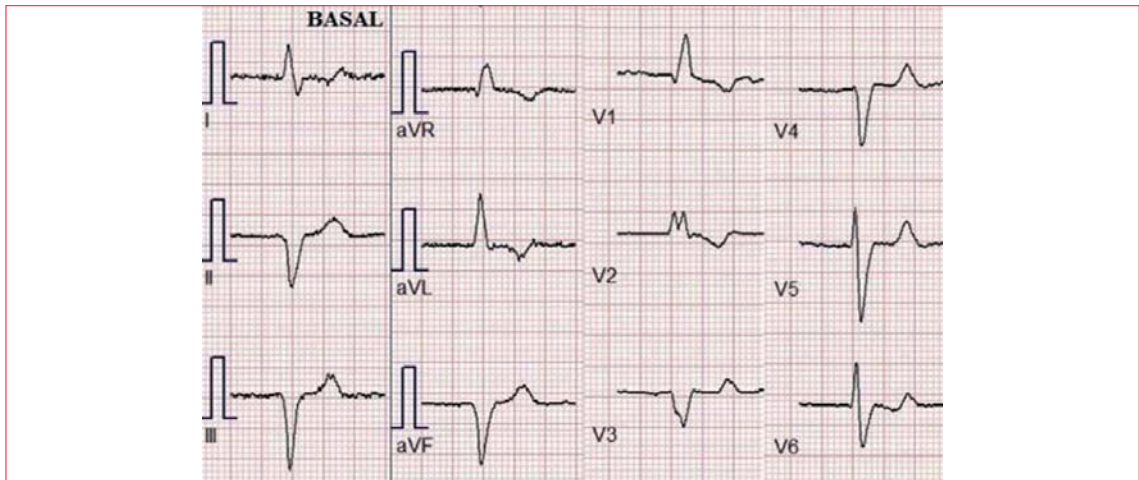
Sra. Editora:

### Introducción

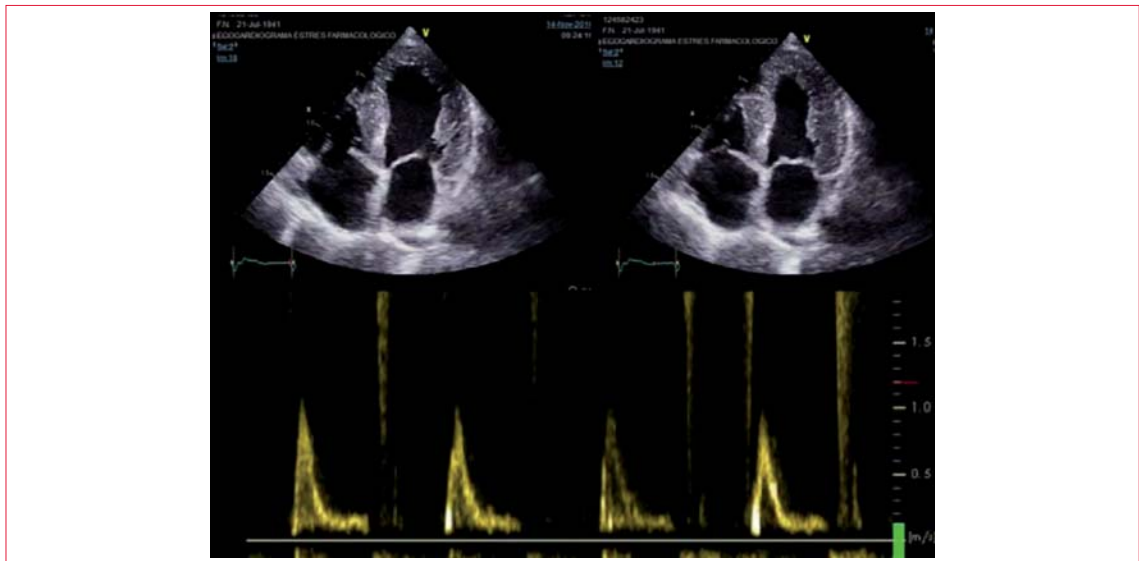
Las amiloidosis constituyen un grupo de enfermedades causadas por un depósito patológico extracelular de material proteico insoluble denominado amiloide que se acumula hasta producir atrofia y necrosis tisular, pudiendo afectar uno (localizada) o varios órganos (difusa o sistémica). La amiloidosis cardíaca es una entidad poco frecuente y progresiva que resulta en una cardiomiopatía restrictiva produciendo síntomas de falla cardíaca, pero puede ocasionar síncope, arritmias o ser un hallazgo de

ecocardiografía como pseudohipertrofia del VI sin causa aparente<sup>(1)</sup>. Los dos subtipos más frecuentes de amiloidosis cardíaca son la primaria (amyloid light-chain o AL) y la tipo familiar o senil (trans-thyretin-related o ATTR)<sup>(2)</sup>. Es esencial identificar el subtipo, ya que difieren en el pronóstico y opciones de tratamiento; la ATTR tiene una sobrevida a dos años de 98%-100%, mientras que la tipo AL está asociada a una mortalidad mayor de 50% a los seis meses<sup>(3)</sup>.

A diferencia de otros estudios complementarios



**Figura 1.** Electrocardiograma basal. Ritmo sinusal, P y PR normales. Bloqueo completo de rama derecha, hemibloqueo anterior izquierdo y alteraciones difusas de la repolarización, aunque sin evidencia de microvoltajes.



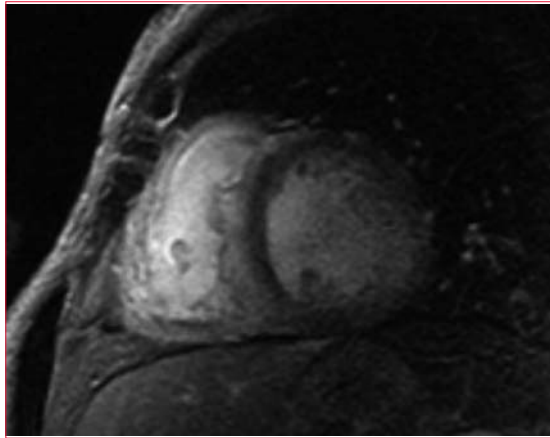
**Figura 2.** Ecocardiograma con enfoque apical de 4 cámaras en sístole (izquierda) y diástole (derecha) mostrando paredes engrosadas de manera concéntrica y simétrica, con aspecto de “vidrio esmerilado”. Patrón Doppler de tipo restrictivo (abajo), con llenado rápido y corto, onda e prominente y onda a de baja velocidad, ausencia de patada y desaceleración rápida.

como el electrocardiograma (ECG), la ecocardiografía (ECO) y la RM<sup>(4)</sup>, la imagen de medicina nuclear (MN) permite diferenciar entre los dos tipos más comunes de amiloidosis sin necesidad de acudir a la biopsia endomiocárdica<sup>(5)</sup>.

En el ECG se puede sospechar amiloidosis cuando existen bajos voltajes de nueva aparición, lo cual es más frecuente en el subtipo AL, mientras que en el ATTR se observa en menos de 25% de pacientes. Sin embargo, el hallazgo es de baja sensibilidad y especificidad, pues se evidencia en otras patologías y además no permite diferenciar entre ambos subtipos. Se han propuesto índices para mejorar el desempeño diagnóstico del ECG como el QT corregido

> 440 ms y el índice de Sokolow-Lyon  $\leq 1,5$  mV, pero aún sin lograr diferenciar los subtipos. Puede haber otros hallazgos como bloqueos, arritmias y retraso de conducción intraventricular que sugieren mayor probabilidad de presentar el subtipo ATTR, aunque con baja especificidad<sup>(6)</sup>.

En la ECO existe una constelación de hallazgos que sugieren amiloidosis cardíaca, como engrosamiento simétrico de la pared del VI causado por el depósito amiloide, que ocasiona un aspecto granular o patrón de “vidrio esmerilado”. Puede haber, además, engrosamiento de la pared del ventrículo derecho (VD), válvulas, septum interauricular, efusiones pleurales y pericárdicas y otros hallazgos, sin



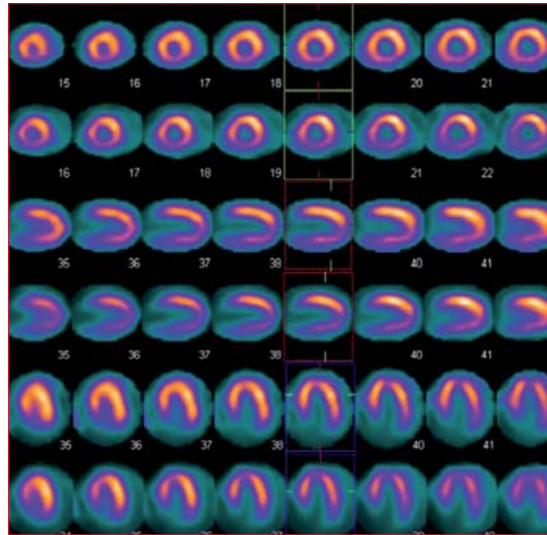
**Figura 3.** Cardiorresonancia con realce tardío transmural y difuso. QALE score de 12.

embargo no es posible diferenciar subtipos mediante esta técnica<sup>(6)</sup>.

En la RM, debido a la expansión intersticial causada por el depósito de amiloide, la retención de gadolinio (Gd) da lugar a un realce tardío (RT) y un score QALE (Query Amyloid Late Enhancement) elevado. El score QALE es una escala semicuantitativa de RT que asigna hasta 4 puntos al ápex, base, mitad del VI y VD. Un score QALE  $\geq 14$  tiene sensibilidad de 82% y especificidad de 76% para el diagnóstico de amiloidosis, pero tampoco logra diferenciar con certeza entre los subtipos AL y ATTR<sup>(7)</sup>.

En MN han sido utilizados varios radiotrazadores capaces de evaluar diferentes componentes afectados por esta patología a nivel cardíaco: la inervación simpática, la perfusión, el metabolismo o el propio depósito de amiloide<sup>(8)</sup>. Los de mayor uso clínico por su bajo costo y alta exactitud para distinguir entre los subtipos AL/ATTR son los radiofármacos comúnmente utilizados para explorar el sistema óseo (difosfonatos marcados con Tecnecio-99m). En forma accidental se ha visto que estos compuestos se depositan en el miocardio de pacientes con amiloidosis cardíaca. Si bien el mecanismo no está suficientemente aclarado, la hipótesis más aceptada es que se debe a la alta concentración de calcio en el amiloide, al cual el fosfato se adsorbe, tal como sucede en el tejido óseo. La mayor concentración de calcio en las fibras del subtipo ATTR determina mayor intensidad de captación y permite diferenciar los dos subtipos<sup>(9)</sup>.

Entre los difosfonatos disponibles, el 99mTc-PYP (pirofosfato) es uno de los de mayor eficacia. La interpretación puede ser visual o usando un método semicuantitativo<sup>(6)</sup>. Este consiste en determinar un índice corazón (H) / hemitórax contralateral (CL) midiendo la captación en la imagen cardíaca, dividido por la captación en un área simétrica en el hemi-



**Figura 4.** Estudio de perfusión miocárdica con 99mTc-sestamibi, estrés farmacológico con dipiridamol (línea superior) y reposo (línea inferior), el cual no evidencia zonas de hipoperfusión.

tórax contralateral<sup>(10)</sup>. Si este valor es  $> 1,5$  se asocia con una sensibilidad de 97% y especificidad de 100% para amiloidosis tipo ATTR<sup>(6)</sup>.

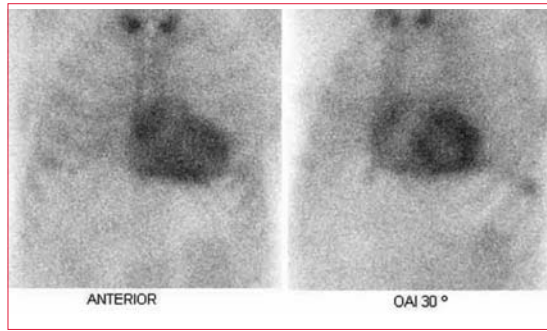
El método visual (escala de Perugini) se realiza asignando los siguientes grados:

- Grado 0: ausencia de captación en área cardíaca.
- Grado 1: captación leve, menor que el hueso.
- Grado 2: captación moderada, igual al hueso.
- Grado 3: captación elevada, mayor a la del hueso.

La sensibilidad de un grado 1, 2 o 3 para diagnóstico de subtipo ATTR es  $> 99\%$  con una especificidad de 68%; sin embargo, al considerar solo los grados 2 y 3, la especificidad aumenta a 87% manteniendo una alta sensibilidad de 91%<sup>(11)</sup>.

### Caso clínico

Paciente masculino de 75 años, sin antecedentes de cardiopatía, hipertenso, dislipidémico e hipotiroideo, con cuadro de disnea progresiva. En el ECG se observa ritmo sinusal de 63 cpm, P y PR normales, con bloqueo completo de rama derecha, hemibloqueo anterior izquierdo y alteraciones difusas de repolarización, sin microvoltajes (figura 1). El eco Doppler mostró severo engrosamiento del VI, hipcontractilidad global más marcada en pared anterior, fracción de eyección del ventrículo izquierdo (FEVI) de 30% y disfunción diastólica severa, configurando un patrón de miocardiopatía hipertrófica (figura 2). Con este resultado se realiza RM que informa, en secuencia de RT, imposibilidad de anulación del miocardio con diferentes tiempos de inver-



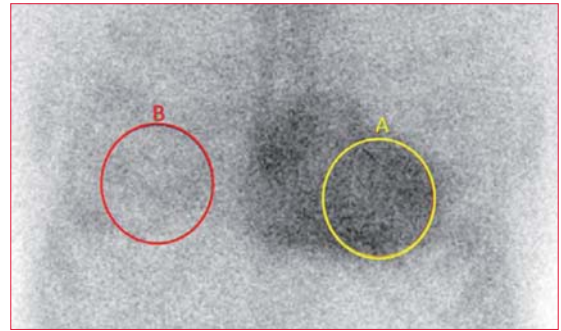
**Figura 5.** Imágenes planares con  $^{99m}\text{Tc}$ -PYP en proyecciones anterior y oblicua anterior izquierda (OAI)  $30^\circ$ , mostrando captación cardíaca intensa y difusa, grado 3 en escala de Perugini (intensidad mayor que la del hueso).

sión, compatible con la presencia de amiloidosis. Presenta además RT del VD, con QALE score de 12 (figura 3). Dada la disnea aparentemente desproporcionada, se realiza centellograma de perfusión miocárdica con  $^{99m}\text{Tc}$ -sestamibi con estrés farmacológico para descartar componente isquémico, que no demuestra alteraciones de la perfusión y FEVI  $<50\%$  (figura 4).

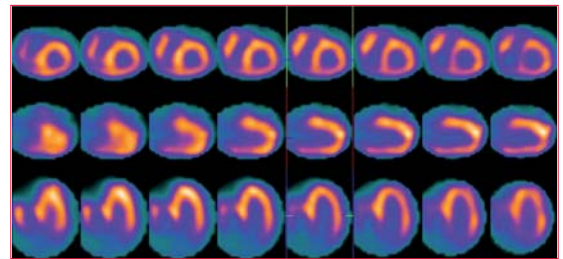
Se completa la evaluación con un centellograma con  $^{99m}\text{Tc}$ -PYP, incluyendo imágenes planares y SPECT gatillado. Se demostró intensa captación difusa del radiotrazador en todo el miocardio, con grado 3 de Perugini (figura 5) e índice H/CL de 1,84 (figura 6). Las imágenes de SPECT evidenciaron, además, clara visualización del VD (figura 7) y permitieron valorar la función ventricular, con resultados similares a los del estudio de perfusión miocárdica. Según la literatura, los hallazgos son patognómicos de amiloidosis subtipo ATTR.

### Discusión

El centellograma cardíaco con difosfonatos es un estudio de imagen molecular ampliamente disponible en un servicio estándar de MN, económico, y con gran poder para el diagnóstico de amiloidosis cardíaca y diferenciación de subtipos AL y ATTR. Actualmente el patrón oro para el diagnóstico es la biopsia miocárdica con tinción rojo Congo y la inmunohistoquímica en grasa abdominal y de mucosas. Sin embargo, la imagen con difosfonatos brinda una herramienta no invasiva para reemplazar la biopsia y los riesgos que esta conlleva.



**Figura 6.** Método semicuantitativo sobre imagen planar en proyección anterior (cuentas en  $A=75.554$ , cuentas en  $B=41.134$ , relación  $H/CL=1,84$ ).



**Figura 7.** SPECT con  $^{99m}\text{Tc}$ -PyP, donde se evidencia distribución intensa y difusa del difosfonato en el miocardio, con clara visualización del ventrículo derecho (arriba: eje menor; medio: eje mayor vertical; abajo: eje mayor horizontal).

En este reporte de caso se presenta un paciente con ECO y RM sugestivos de amiloidosis y un estudio de perfusión miocárdica sin evidencia de isquemia. Se realiza un estudio con  $^{99m}\text{Tc}$ -PYP compatible con amiloidosis subtipo ATTR. Debemos señalar que la diferencia de captación entre los dos subtipos (ATTR y AL) se debe a la mayor concentración de calcio en las fibras de amiloide en el subtipo ATTR, aunque en estadios tardíos del subtipo AL, la captación puede estar aumentada, en general sin llegar al grado 3 de Perugini. Los hallazgos dados por la técnica de MN, sumados al ECG, la RM y el eco Doppler tienen valor diagnóstico incremental, siendo el centellograma con  $^{99m}\text{Tc}$ -difosfonatos el método que permite identificar mejor el subtipo de amiloide de forma no invasiva<sup>(10,11)</sup>. La limitación del caso actual es que no se cuenta con histopatología para certificar el diagnóstico, ya que no fue realizada la biopsia cardíaca.

Dr. Mario Beretta, Br. Juan C. Ramírez, Dr. Miguel Kapitán,  
Téc. Andrea López, Dr. Fernando Mut  
Servicio de Medicina Nuclear de la Asociación Española. Montevideo, Uruguay.  
Correspondencia: Fernando Mut. Mario Cassinoni 1443. Montevideo, Uruguay.  
Correo electrónico: mut.fer@gmail.com

## Bibliografía

1. **Dharmarajan K, Maurer MS.** Transthyretin cardiac amyloidosis in older North Americans. *J Am Geriatr Soc* 2012;60 (4):765-74. doi: 10.1111/j.1532-5415.2011.03868.x.
2. **Rapezzi C, Quarta CC, Riva L, Longhi S, Gallèlli I, Lorenzini M, et al.** Transthyretin-related amyloidosis and the heart: A clinical overview. *Nat Rev Cardiol* 2010;7(7):398-408. doi: 10.1038/nrcardio.2010.67.
3. **Ruberg FL, Maurer MS, Judge DP, Zeldenrust S, Skinner M, Kim AY, et al.** Prospective evaluation of the morbidity and mortality of wild-type and v122i mutant transthyretin amyloid cardiomyopathy: the Transthyretin Amyloidosis Cardiac Study (TRACS). *Am Heart J* 2012;164(2):222-8. doi: 10.1016/j.ahj.2012.04.015.
4. **Kyle RA, Spittell PC, Gertz MA, Li CY, Edwards WD, Olson LJ, et al.** The premortem recognition of systemic senile amyloidosis with cardiac involvement. *Am J Med* 1996;101(4):395-400.
5. **Piper C, Butz T, Farr M, Faber L, Oldenburg O, Horstkotte D.** How to diagnose cardiac amyloidosis early: Impact of ECG, tissue Doppler echocardiography, and myocardial biopsy. *Amyloid* 2010;17(1): 1-9. doi: 10.3109/13506121003619310.
6. **AlJaroudi WA, Desai MY, Tang WH, Phelan D, Cerqueira MD, Jaber WA.** Role of imaging in the diagnosis and management of patients with cardiac amyloidosis: State of the art review and focus on emerging nuclear techniques. *J Nucl Cardiol* 2014; 21(2):271-83. doi: 10.1007/s12350-013-9800-5.
7. **Dungu J, Valencia O, Pinney J, Gibbs SD, Rowczenio D, Gilbertson JA, et al.** CMR-Based differentiation of AL and ATTR cardiac amyloidosis. *JACC: Cardiovascular Imaging* 2014; 7(2):133-42. doi: 10.1016/j.jcmg.2013.08.015.
8. **Glaudemans AW, Slart RH, Zeebregts CJ, Veltman NC, Tio RA, Hazenberg BP, et al.** Nuclear imaging in cardiac amyloidosis. *Eur J Nucl Med Mol Imaging* 2009;36(4):702-14. doi: 10.1007/s00259-008-1037-1.
9. **Chen W, Dilsizian V.** Molecular imaging of amyloidosis: Will the heart be the next target after the brain? *Curr Cardiol Rep.* 2012;14(2):226-33. doi: 10.1007/s11886-011-0239-5.
10. **Bokhari S, Castano A, Pozniakoff T, Deslisle S, Latif F, Maurer MS.** (99m)Tc-pyrophosphate scintigraphy for differentiating lightchain cardiac amyloidosis from the transthyretin-related familial and senile cardiac amyloidosis. *Circ Cardiovasc Imaging* 2013;6(2):195-201. doi: 10.1161/CIRCIMAGING.112.000132.
11. **Gillmore JD, Maurer MS, Falk RH, Merlini G, Damy T, Dispenzieri A, et al.** Nonbiopsy diagnosis of cardiac transthyretin amyloidosis. *Circulation* 2016; 133(24):2404-12. doi: 10.1161/CIRCULATIONAHA.116.021612.