

Implante de marcapaso biventricular por vena cava superior izquierda persistente

Dres. Gonzalo Varela, Gustavo Tortajada, Sebastián Olaizola, Walter Reyes Caorsi

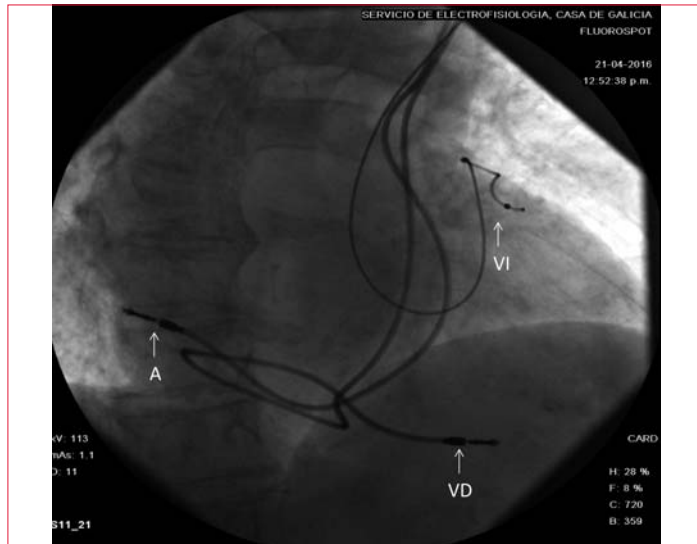


Figura 1. Implante CRT VCSI persistente. Oblicua anterior derecha (A: electrodo auricular, VD: electrodo ventrículo derecho, VI: electrodo ventrículo izquierdo).

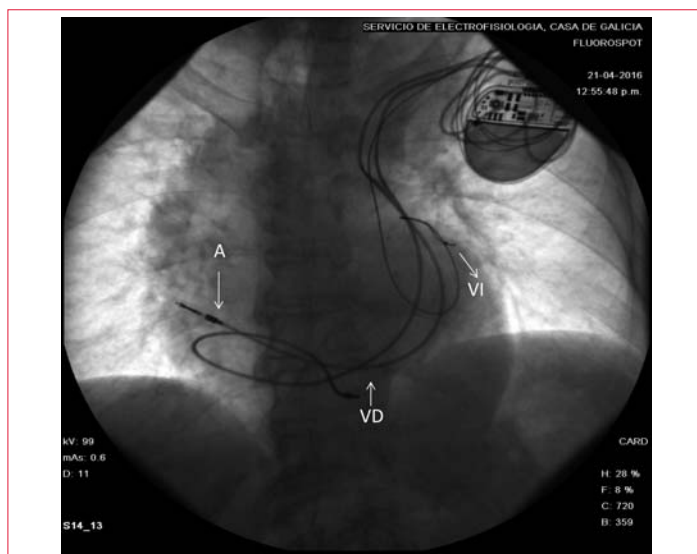


Figura 2. Implante CRT VCSI persistente. Oblicua anterior izquierda (A: electrodo auricular, VD: electrodo ventrículo derecho, VI: electrodo ventrículo izquierdo).

Presentamos el caso de una paciente de sexo femenino de 71 años portadora de miocardiopatía dilatada no isquémica, con indicación de terapia de resincronización ventricular: fracción de eyección severamente disminuida y bloqueo de rama izquierda con QRS > 130 ms. Se encontró persistencia de vena cava superior izquierda (VCSI), logrando implantarse los electrodos en lugares apropiados con excelentes umbrales.

La persistencia de la VCSI está presente en 0,3%-0,5% de la población general siendo la anomalía más frecuente de los vasos intratorácicos^(1,2). Esta vena deriva de la cardinal anterior izquierda y de las venas cardinales comunes. Se conecta a la aurícula derecha a través del seno coronario. Su importancia radica en la asociación con otras malformaciones cardíacas congénitas; en ausencia de estas suele ser asintomática y pasar desapercibida durante toda la vida. La evolución embriológica habitual de la VCSI es la involución, quedando como un remanente embrionario conocido como ligamento de Marshall. Este constituye una zona compleja desde el punto de vista electroanatómico, participando de la génesis y mantenimiento de arritmias. El reconocimiento de la VCSI es importante en el implante de dispositivos de estimulación cardíaca, generando una dificultad añadida al procedimiento⁽³⁾.

Bibliografía

1. **Pálinkás A, Nagy E, Forster T, Morvai Z, Nagy E, Varga A.** A case of absent right and persistent left superior vena cava. *Cardiovas Ultrasound* 2006;4:6. doi:10.1186/1476-7120-4-6
2. **González-Juanatey C, Testa A, Vidan J, Izquierdo R, Garcia-Castelo A, Daniel C, et al.** Persistent left superior vena cava draining the coronary sinus: report of 10 cases and literature review. *Clin Cardiol* 2004;27(9): 515-8.
3. **Placido R, Sousa J, Marques P.** CRT-D Implantation Through a Persistent Left Superior Vena Cava. *Indian Pacing Electrophysiol J* 2014;14(3):165-6.